WWW.DELOZNIMYOMY.CZ
WWW.FTN.CZ/MR

THOMAYEROVA NEMOCNICE • PRAHA 4 •

NOVÉ MOŽNOSTI LÉČBY DĚLOŽNÍHO MYOMU

MRG FUS

NOVÁ NEINVAZIVNÍ ALTERNATIVA

NOVÁ NEINVAZIVNÍ ALTERNATIVA V LÉČBĚ DĚLOŽNÍCH MYOMŮ

V Thomayerově nemocnici v pražské Krči zahájilo v říjnu 2010 činnost unikátní lékařské pracoviště - Centrum fokusovaného ultrazvuku naváděného magnetickou rezonancí (Centrum MRg FUS). Systém MRg FUS je v České republice unikátní a využívá se především v léčbě děložních myomů a adenomyózy. Představuje neinvazivní alternativu k hysterektomii, myomektomii a bezbolestnou alternativu k embolizaci děložních tepen.

Děložní myomy jsou nejčastějším nádorovým onemocněním u žen v produktivním věku. Především díky společenským vlivům se věková hranice žen, které plánují graviditu, posouvá až do 4. a 5. decennia. Stále častěji se proto setkáváme s požadavkem na řešení myomatózního onemocnění s ohledem na možnost další gravidity. Jednou z možných neinvazivních alternativ je právě fokusovaný ultrazvuk naváděný magnetickou rezonancí.

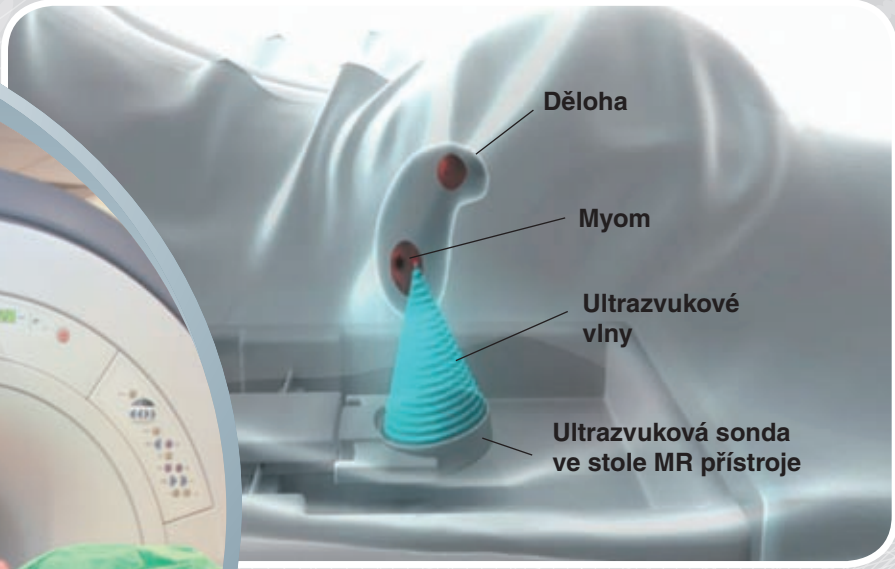

Princip MRg FUS

Zařízení sestává z magnetické rezonance a vysokoenergetického fokusovaného ultrazvuku, který je umístěný v pacientském stole. Základním principem je využití přeměny ultrazvukového vlnění ve tkáni na tepelnou energii, která má destruktivní účinek na danou tkáň.

Při použití vysokoenergetického ultrazvuku a při fokusaci svazku ultrazvukového vlnění do jednoho bodu dojde v tomto bodě ke zvýšení teploty nad 57° C, na teplotu, kdy dochází k denaturaci bílkovin.

Magnetická rezonance je využívána především pro správné zacílení ultrazvukového vlnění, ale i ke sledování aktuální teploty v ložisku a v okolní tkáni. V průběhu každé sonikace jsou prostřednictvím magnetické rezonance pořizovány tzv. termální mapy zobrazující skutečný průběh teplotní křivky ve tkáni během zákroku. Zároveň jsou každé tři sekundy pořizovány morfologické obrazy, aby byla zajištěna neustálá kontrola polohy myomu a okolních orgánů.

Správná indikace – lokalizace a velikost myomu

Pro plánování výkonu je zásadní především poloha myomu a jeho vzdálenost od povrchu kůže. Efektivně lze ablovat myomy do hloubky 12 cm a do rozměru 900 cc. Obtíže může působit interpozice střeva mezi dělohu a přední stěnu břišní. Interponované střevní kličky se však zpravidla dají dislokovat manipulací bezprostředně před výkonem. Prostřednictvím MRg FUS nelze provést termoablaci kalcifikované myomy, protože v místě kalcifikací dochází k odrazu a rozptylu ultrazvukového vlnění. U pendulujících subserózně nebo submukózně uložených myomů hrozí po zákroku oddělení nekrotického myomu do dutiny břišní nebo do dutiny děložní. Z těchto důvodů je před každým zákrokem potřeba provést MR vyšetření v poloze na břiše, aby bylo dosaženo stejné polohy myomu, jaká je později při zákroku. MR vyšetření provádí lékař Centra MRg FUS. V případě, že je pacientka ze vzdáleného místa, lze akceptovat i MR vyšetření pánve z jiného pracoviště, které však musí být provedeno přesně dle závazného protokolu ▶▶▶

Obrazovou dokumentaci je nutné zaslat do Centra MRg FUS elektronicky ePACSem nebo na CD v DICOM formátu.

Absolutní kontraindikace k léčbě

- Kardiostimulátor
- Kochleární implantát
- Alergie na kontrastní látku
- Hemoragická diatéza vyžadující medikaci
- Podezření na zhoubné onemocnění dělohy
- Těhotenství
- Gynekologický zánět
- Klaustrofobie
- Tělesná hmotnost >115 kg (limitováno nosností stolu)
- Velikost dělohy více než 24 cm (bez cervixu)
- Masivní jizvy v oblasti břicha

Výsledný efekt

Myom po termoablaci zůstává v děloze, ale podléhá koagulační nekróze, stává se avaskulárním a v důsledku následné fibrotické přestavby dochází k zastavení jeho růstové aktivity a zmenšení o 30 – 50% v průběhu půl roku.

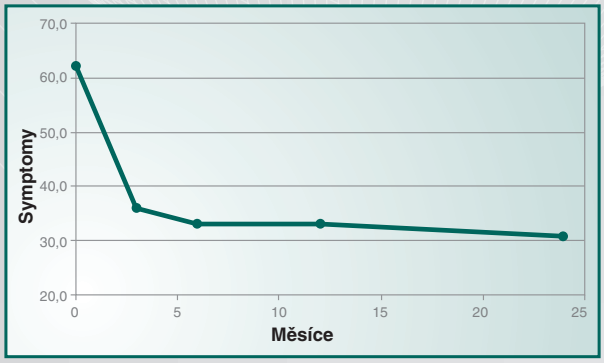

Reference: Elizabeth A. Stewart M.D., et al Focused Ultrasound Surgery of Uterine Leiomyomas Provides Sustained Relief of Leiomyoma Symptoms, Obstetrics & Gynecology Aug 1, 2007; 110 (2); Okada et al. Ultrasound in Obstet Gynecol 2009-Av. NPV ratio 46.6% (N=287) Leblang et al. AJR 2010-----Av. NPV ratio 55% (N=80). Matzko & Trumm, 2nd MRgFUS Symposium 2010-----Av. NPV ratio 59.1% (N=41)

Komplikace jsou velmi vzácné. Mezi možná rizika výkonu patří: alergie na kontrastní látky nebo uklidňující léky, popálení kůže, zánět dělohy, tepelné poškození okolních orgánů.

	Běžná populace	Pacientky s děložními myomy	Embolizace děložních tepen	Laparoskopická myomektomie	MRg FUS
Císařský řez	**22%**	48,5%	66%	77,8%	**36%**
Předčasný porod	**5–10%**	16%	14%	7,4%	**5%**

Reference: J. Goldberg and Leonardo Pereira. Pregnancy outcomes following treatment for fibroids: uterine fibroid embolization versus laparoscopic myomectomy, Obstetrics and Gynecology 2006, 18:402–4 H. Homer, E. Saridogan, Uterine artery embolization for fibroids is associated with an increased risk of miscarriage, Fertility and Sterility 2009 J. Rabinovici et al. Pregnancy outcome after magnetic resonance–guided focused ultrasound surgery (MRgFUS) for conservative treatment of uterine fibroids, Fertility and Sterility 2008. Miller CE. Unmet Therapeutic Needs for Uterine Myomas. J Minimally Invasive Gynecol. 2009;16: 11-21.

Protokol MR skríningového vyšetření pro MRg FUS:

Poloha na břiše (prone, feet first), prázdný močový měchýř

Doporučené sekvence:

- T2 TSE sag
- T2 TSE cor
- T2 TSE ax
- T1 TSE sag FS
- T1 TSE ax FS

Po IV. aplikaci kontrastní látky:

- T1 TSE ax FS KL
- T1 TSE sag FS KL

VÝHODY neinvazivního zákroku MRg FUS

Pacientka je po celou dobu výkonu jen v mírné analgosedaci. Vlastní zákrok je nebolestivý a na rozdíl od intraarteriální embolizace děložních tepen se bolest nedostavuje ani po zákroku. Celý výkon trvá 2-4 hodiny v závislosti na velikosti a lokalizaci myomu. Pacientka profituje především ze zachování plodnosti, neinvazivnosti, nebolestivosti a vysoké bezpečnosti této metody. Velkou výhodou je, že se jedná o ambulantní zákrok s krátkou dobou rekonvalescence – možnost rychlého návratu do běžného života. Samotný výkon provádí specialista – radiolog centra MRg FUS.

Certifikace

Přestože je metoda relativně nová – CE certifikace: 2002, FDA pro léčbu děložních myomů: 2004, ECR certifikát: 2010, dosud bylo léčeno prostřednictvím MRg FUS přes 7 500 žen s děložním myomem. Celosvětově je v současné době instalováno přes 90 systémů ve 20 zemích. O metodě MRg FUS bylo publikováno více než sto impaktovaných článků. V listopadu loňského roku byla metoda pro svou efektivitu a bezpečnost zařazena mezi guidelines britského NICE (National Institute for Health and Clinical Excellence of the NHS in the UK).

STANDARDNÍ POSTUP

I.

1. **Pacientka je vyšetřena svým gynekologem**, v případě, že diagnostikuje myom, odešle pacientku do specializovaného centra, kde bude rozhodnuto o dalším postupu.
2. **Pacientka se objedná přímo (i bez doporučení)** k UZ vyšetření v Centru MRg FUS, v Thomayerově nemocnici - kontakt viz níže. Bude-li myom potvrzen, budou pacientce navrženy a objasněny všechny možné způsoby léčby.

II.

Je-li z gynekologického hlediska pro pacientku vhodná léčba MRg FUS, je odeslána k vstupnímu MR vyšetření do Centra fokusovaného ultrazvuku navigovaného magnetickou rezonancí v Thomayerově nemocnici v Praze. Vyšetření se provádí ve stejné poloze, v jaké je prováděn zákrok (vleže na břiše). Na magnetické rezonanci jsou získávány obrazy myomu v děloze ve 3 různých rovinách tak, aby s ohledem na typ a uložení myomu v děloze mohla být naplánována nejlepší a nejšetrnější léčba. Pro zhodnocení prokrvení myomu je nutné aplikovat do žíly kontrastní látku.

V případě, že je pacientka ze vzdáleného místa, lze akceptovat i MR vyšetření pánve z jiného pracoviště, které však musí být provedeno přesně dle závazného protokolu. Obrazovou dokumentaci je nutné zaslat do FUS centra elektronicky ePACSem nebo na CD v DICOM formátu.

III.

Pro vlastní zákrok musí mít pacientka provedeno standardní předoperační vyšetření. Zákrok probíhá v poloze na břiše na speciálním stole MR přístroje, jehož součástí je ultrazvuková sonda. Během výkonu je myom postupně bod po bodu destruován pomocí vysokoenergetických ultrazvukových vln, které způsobují zahřátí tkáně myomu, a tím jeho termické poškození. U výkonu je po celou dobu přítomen anesteziolog, který aplikuje pacientce analgetikum a mírné sedativum ke zklidnění.

IV.

Pacientka je hospitalizována v den výkonu, následující den je propuštěna. Za další 1 – 2 dny se může vrátit ke své běžné činnosti. První kontrola je gynekologem centra MRg FUS provedena za 1 měsíc po výkonu, další pak za 3 až 6 měsíců, kdy pacientka současně podstoupí i kontrolní MR vyšetření.

THOMAYEROVA NEMOCNICE • PRAHA 4 •

Kontakty

Centrum fokusovaného ultrazvuku navigovaného magnetickou rezonancí

Vedoucí lékař:
MUDr. Zuzana Rýznarová
Tel: 261 083 258
Možnost telefonických dotazů:
13:00 – 15:00 hod.
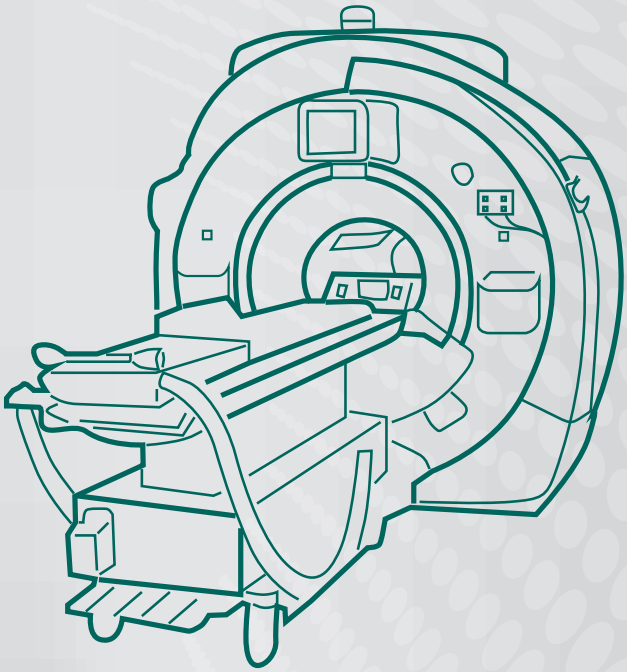
Adresa:
Thomayerova nemocnice
Pavilon X
Vídeňská 800
140 59 Praha 4 – Krč
www.ftn.cz/mr
www.deloznimyomy.cz